

Lymphœdème primitif des membres inférieurs

par J.-N. Fiessinger* et G. Franco**

Le lymphœdème primitif des membres inférieurs est une affection fréquente, souvent bénigne. Habituellement, la phlébographie et la lymphographie ne sont pas nécessaires au diagnostic. Il est par contre indispensable de préciser le caractère primitif de l'atteinte lymphatique, de dépister un angiosarcome, une dysgénésie gonadique. Les progrès de l'échographie permettent d'envisager une définition ultrasonore des anomalies lymphatiques et une meilleure sélection des rares patients justifiant une lymphographie.

Lymphœdème, lymphographie, échographie. CANDO : AD 65U-01/INTERNAT : 03.1.01.IO

Les lymphœdèmes secondaires et singulièrement post-mastectomie sont familiers aux médecins. Il n'en est pas de même du lymphœdème primitif des membres inférieurs. La découverte d'un œdème isolé d'un membre est souvent la cause d'explorations inutiles ou comportant un risque d'aggravation. Or, les deux tiers de lymphœdèmes prédominent aux membres inférieurs et 90 p. 100 des lymphœdèmes des membres inférieurs sont primitifs avec une nette prédominance féminine.

I. DIAGNOSTIC CLINIQUE

1. La forme habituelle

Lorsque l'œdème prédomine au pied et à la cheville, reconnaître sa nature lymphatique même lorsqu'il est limité est souvent aisé, tant l'aspect est évocateur. L'œdème touche le dos du pied mais

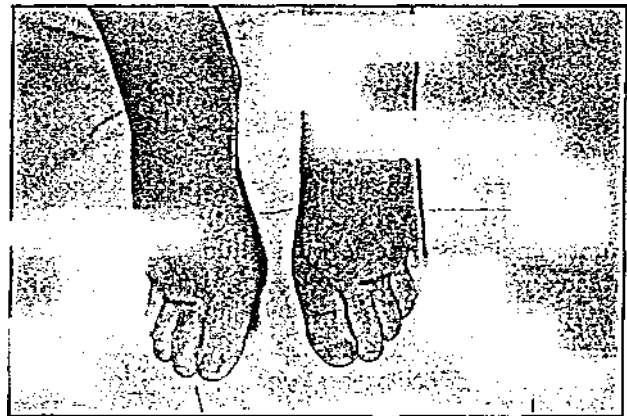


Fig. 1
Lymphœdème précox bilatéral.
Aspect en cou de buffle des deux pieds.

pendu, ne touchant que la cuisse mais cette localisation est à elle seule évocatrice et souvent un examen minutieux met en évidence un œdème dans un autre territoire, membre inférieur opposé,

de buffle, fig. 1). Plus rarement, l'œdème est sus-jacent, est blanc indolore. Au début, il est mou,

* Service de médecine interne et de pathologie vasculaire (Pr. Housse), hôpital Broussais, 96, rue Didot, 75011 Paris
** Service de chirurgie vasculaire (Pr. J.-M. Cormier), hôpital Saint-Joseph, 75674 Paris Cedex 14, France.

respecte au début les orteils (aspects en cou

membres supérieurs, face (1). L'œdème, chroni-

dépressible, disparaissant pendant le décubitus. Progressivement, il devient permanent et prend une consistance scléreuse. Il ne s'accompagne ni de pigmentation cutanée ni d'ulcération. Il peut exister dès la naissance, plus souvent il apparaît à la puberté, lors des premières règles. Dans un quart des cas (1), il existe une cause déclenchante, souvent une grossesse, un traumatisme minime.

2. Deux circonstances sont à bien connaître

> — *Une intervention inguinale* : une tuméfaction inguinale ne doit être opérée qu'après avoir éliminé une anomalie lymphatique.

— *Un épisode de lymphangite* : le début est brutal par de la fièvre, des frissons ; les signes locaux vont du simple placard à la cellulite ; l'antibiothérapie est une urgence. Dans la majorité des cas, le streptocoque est en cause et la pénicilline efficace. La porte d'entrée peut être une piqûre d'insecte, une plaie minime mais aussi une phlébographie ou une lymphographie. Lorsque les épisodes de lymphangite se répètent, une prévention au long cours par la pénicilline ou éventuellement l'érythromycine peut être nécessaire (2).

3. Une phlébographie est rarement nécessaire

L'œdème lymphatique est habituellement facile à distinguer d'un lipœdème qui touche la jambe mais respecte le pied, d'un œdème veineux mieux réduit par le décubitus qui s'accompagne de pigmentation cutanée, d'anomalies veineuses superficielles. Dans les cas difficiles, l'écho-doppler suffit généralement à établir l'intégrité du réseau veineux tant superficiel que profond. Il est ainsi rare qu'une phlébographie soit nécessaire.

II. CADRE NOSOLOGIQUE

Le diagnostic de lymphœdème porté, il faut affirmer son caractère primitif, éliminer un angiosarcome, dépister une malformation associée, enfin classer le lymphœdème.

1. Affirmer le caractère primitif

Le caractère primitif de l'atteinte lymphatique est généralement évident : existence dès la naissance ou apparition avant 35 ans, absence d'antécédents de filariose, de pathologie pelvienne cancéreuse. Lorsque l'œdème apparaît plus tard il est encore souvent primitif mais l'échographie et le scanner sont parfois nécessaires avant de l'affirmer.

2. Éliminer un angiosarcome

L'angiosarcome (2) est rare au cours du lymphœdème primitif. La gravité du pronostic impose d'en rechercher les signes de début chez tous les patients avec un œdème lymphatique. Toute macule ou vésicule violacée, toute pseudo-écchymose doivent faire pratiquer des biopsies multiples.

3. Dépister une malformation associée


De nombreuses malformations sont associées aux lymphœdèmes primitifs (1). Certaines sont rares : syndrome des ongles jaunes (ongles jaunes et lymphœdème, pleurésie chyleuse, dilatation des bronches, sinusites) cardiopathies congénitales anomalies ciliaires. Il est, par contre, indispensable de rechercher de parti pris une dysgénésie génétique, le plus souvent un syndrome de Turner parfois un testicule féminisant. Tout lymphœdème congénital ou apparaissant avant la puberté doit comporter dans son investigation un caryotype.

4. Classification des lymphœdèmes

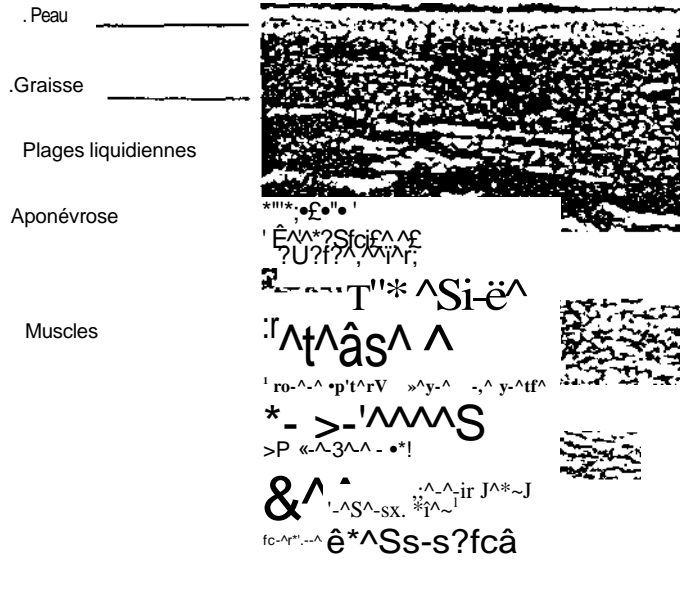
a) *L'âge d'apparition* permet une première classification du lymphœdème : lymphœdème congénital présent à la naissance, le syndrome de Milroy est un œdème congénital et familial transmis sur le mode autosomique dominant ; lymphœdème *praecox* apparu avant 35 ans ; lymphœdème *tarda* plus rare.

b) *La classification anatomo-clinique*, proposée par Kinmonth (1), est fondée sur la définitive lymphographique des anomalies lymphatiques.

Les mégalymphatiques : l'œdème est pratiquement toujours unilatéral et débute dans l'enfance



MEMBRE SAIN
Graisse sous-cutanée homogène
Épaisseur 7 mm



LYMPHOEDÈME SUPERFICIEL RÉCENT
Graisse sous-cutanée inhomogène
mais peu échogène
Épaisseur 15 mm
Plages liquidiennes au-dessus
de l'aponévrose

f/a. 2

CoLpe longitudinale de jambe G. Barrette 7,5 MHz

Il n'y a pas de notion familiale et les deux sexes sont également touchés. L'œdème s'associe à un angiome plan de la racine du membre.

L'hyperplasie lymphatique bilatérale prédomine chez l'homme. Dans un tiers des cas existe une notion familiale et les malformations associées sont fréquentes. Le début esc précoce dans la petite enfance. Le pronostic sévère avec une atteinte diffusant à la racine du membre. Une érythrocytose de l'avant-pied est habituelle.

L'hypoplasie lymphatique primitive représente 80 p. 100 des œdèmes lymphatiques primitifs.

Le siège de l'hypoplasie permet de distinguer trois types : dans l'hypoplasie distale la plus fréquente, les lymphatiques de la jambe sont diminués en taille et en nombre ; dans l'hypoplasie distale et proximale l'œdème esc plus étendu et plus important ; l'hypoplasie proximale avec hyperplasie distale est la plus rare ; l'œdème esc

souvent massif mais une chirurgie de dérivation est parfois possible.

c) Intérêt de l'échographie veineuse

Cette classification repose sur la lymphographie, cependant la place de cet examen dans l'exploration d'un lymphœdème est controversée (2) : sa réalisation est difficile en cas d'œdème important, l'interprétation des images elles-mêmes peut être délicate, il existe enfin un risque d'allergie et d'aggravation (2). L'échographie avec l'utilisation des sondes à hautes fréquences (7,5 et 10 MHz) permet d'évaluer l'épaisseur du tissu interstitiel et de dépister les plages liquidiennes de lymphostase (fig. 2). Elle pourrait ainsi suffire à la classification des lymphœdèmes, réservant la lymphographie aux rares patients chez qui une chirurgie serait envisagée (3). La lymphographie

permet aussi d'établir un pronostic en montrant l'étendue des lésions leur diffusion à d'autres territoires (1).

La clinique permet cependant une première approche : le pronostic est plus sévère chez l'homme que chez la femme. Un œdème débutant à la racine du membre est plus sévère qu'un œdème à début distal. Le meilleur cas est celui de l'œdème distal bilatéral à début tardif. Ainsi, dans la majorité des cas de lymphœdèmes idiopathiques, la pratique d'une lymphographie n'est pas nécessaire.

III. EN CONCLUSION

Le lymphœdème primitif des membres inférieurs est une affection fréquente souvent bénigne. En dehors de l'échographie veineuse et peut-être lymphatique, il n'est habituellement pas nécessaire de recourir aux explorations complémentaires tant pour le diagnostic que pour le traitement. Éviter les agressions inutiles, prévenir les poussées infectieuses, insister sur la contention sont les éléments essentiels de la prise en charge.

• SUMMARY

Primary lymphoedema of the lower limbs, by J.-N. Fiessinger and G. Franco.

Primary lymphoedema of the lower limbs is a common and often benign disease which can usually be diagnosed without having recourse to phlebography and lymphography. However, it is essential to make sure that the lymphatic disorder is truly primary and to exclude an angiosarcoma or a gonadal dysgenesis. Recent advances in ultrasonography make it possible to envisage an ultrasonic definition of lymphatic abnormalities and a better selection of those rare patients for whom lymphography is justified.

La Revue du Praticien, February 25th 1988, 38,6.

• BIBLIOGRAPHIE

- KINMONTH J.B. : *The lymphatic system. Surgery, lymphography and disease of the chyle and lymph systems*, 2nd édition, London, 1982, Edward Arnold (publishers) Ltd.
LEWIS J.M., WALD E.R. : Lymphedema praecox. *J. Pediatr.*, 1984, 104, 641-648.
SERVELLE M. : Surgical treatment of lymphedema : a report of 652 cases. *Surgery*, 1987, 101, 485-495.